Phasengerechte Wundversorgung – Verbandstoffe und Verbandtechniken

Wundphase / Beispielfoto	Farbverteilung / Wundheilungs-phase	Farbverteilung / Gewebeanteile	Wund-heilungs-phase	Wundreinigung / Wundantiseptik bei Infektion	geeignete Maßnahmen / Lokaltherapeutika
		schwarz/grau/ weiß **Nekrose**	REINIGUNGSPHASE	**NaOCl/HOCl, Hypochlorit** oder **Polihexanid (PHMB), OCT/PE, Silberionen**	Chirurgisches Debridement (immer Wundursache klären!) Die Debridementfrequenz hat eine signifikante Auswirkung auf die Zeit der Wundheilung bzw. auf die Abheilungsraten.
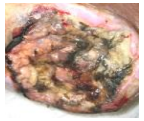		schwarz/grau/ weiß/gelb **Nekrose/ Fibrinbelag**		**NaOCl/HOCl, Hypochlorit** oder **Polihexanid (PHMB), OCT/PE, Silberionen**	Auswahl der geeigneten Debridementform: z. B. chirurgisches, biologisches, autolytisches oder mechanisch - physikalisches Debridement. Mögliche Verbandstoffe: NPWT (Unterdruckwundtherapie) mit PU Dressing, Kerlix oder Cutimed Sorbact oder mit Instillation, Hydrogele, Alginate mit Ag, Aktivkohle, Silberverbände, Hydrofaser, Hydrofaser mit Ag, Fliegenmaden, medizinischer Honig, Superabsorber, Schaumstoffe mit Ag **KEINE OKKLUSIVVERBÄNDE**
		schwarz/grau/ weiß/gelb/rot **Nekrose/Fibrin-belag/Granulation**		**NaOCl/HOCl, Hypochlorit** oder **Polihexanid (PHMB), OCT/PE, Silberionen**	
		gelb **Fibrinbelag**		**NaOCl/HOCl, Hypochlorit** oder **Polihexanid (PHMB), OCT/PE, Silberionen**	
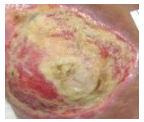		gelb/rot **Fibrinbelag/ Granulation**	GRANULATIONSPHASE	**physiologische Kochsalzlösung (0,9% NaCl)**	NPWT (Unterdruckwundtherapie) und NPWT Single Use Systeme Hydrofaser, Hydrogele, Schaumstoffe, Alginate, Folien und Hydrokolloide eventuell auch in Kombination mit einem Primärverband, Hydrokolloide, Kollagene **BEGINN OKKLUSIVVERBÄNDE**
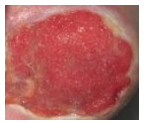		rot **Granulation**		**physiologische Kochsalzlösung (0,9% NaCl)**	
		rot/rosa **Granulation/ Epithel**	EPITHELISIERUNGSPHASE	**physiologische Kochsalzlösung (0,9% NaCl)**	Hydrogele, Hydrokolloide, Schaumstoffe, Hydropolymere, Folien **OKKLUSIVVERBÄNDE**
		rosa **Epithel**		**physiologische Kochsalzlösung (0,9% NaCl)**	

Management bei Wundinfektionen – EWMA Stadien

4 klinische Stadien zur Ermittlung einer therapeutischen Strategie

Stadium 1: Wenige subtile Zeichen einer Infektion
(Geruchsbildung, Schmerzen oder Exsudatbildung in leichter Ausprägung).
Der Heilungsprozess verläuft normal.
Behandlung: keine lokale antimikrobielle und systemische Intervention nötig, außer bei MRE-Infektion. Feuchte Wundbehandlung durchführen, auf die Symptome der PatientInnen achten.

Stadium 2: Zunehmende Zeichen einer Infektion
(Geruch, Schmerzen oder Exsudatbildung nehmen zu).
Der Heilungsprozess verläuft nicht mehr normal.
Behandlung: lokale antimikrobielle Intervention aber keine systemische Intervention ist notwendig. Bei diesen Wunden, akut oder chronisch, können topische Antimikrobia einen Platz in der Wiederherstellung des Bakteriengleichgewichts haben. Keine Antibiotika lokal!

Stadium 3: Offensichtliche Zeichen einer lokalen Infektion
(Absonderung von Eiter mit Schwellung, Schmerzen, Erythembildung und lokale Erwärmung).
Hinweise auf eine Beteiligung des umgebenden Gewebes, das Wundbild erscheint abnorm bzw. verschlechtert sich.
Behandlung: lokale antimikrobielle und ev. systemische Intervention bei steigenden Entzündungsparametern.

Stadium 4: Offensichtliche Zeichen einer lokalen Infektion bzw. Zeichen einer systemischen Infektion
(Pyrexie und erhöhte Zahl von weißen Blutkörperchen).
Mögliche Hinweise auf eine Beteiligung des umgebenden Gewebes, was zu einer Sepsis und Organversagen führen und lebensbedrohlich werden kann.
Behandlung: lokale antimikrobielle und systemische Intervention mit Antibiotika ist notwendig.

---

vgl. Vowden P., Cooper R. A.: Ein integrativer Ansatz für das Management von Wundinfektionen. European Wound Management Association (EWMA). Position Document: Management of wound infection. London: MEP Ltd, 2006, 3.

Zeitgemäße Verbandstoffe

Alginate: wirken autolytisch, sie können wenig Exsudat aufnehmen und gelieren, aufgrund ihres Calciumanteils sind sie leicht blutstillend.
Hydrofaser: Wundexsudat wird nur vertikal aufgenommen und ist daher ein effektiver Wundrand- Wundumgebungsschutz, immer mind. 3-4 cm und mehr über den Wundrand hinauslegen.
Hydrokolloide: wirken hydroaktiv und okklusiv. Die Größe des Verbandes muss an allen Rändern mindestens 4 cm größer sein als die Wunde oder der Primärverband darunter, kontraindiziert bei infizierten Wunden.
Superabsorber: bestehen aus einem superabsorbierenden Kunststoffgranulat in einer Kunststoff- oder Vliesumhüllung und können bei stark exsudierenden Wunden eingesetzt werden.
Folienverbände: bestehen aus einer dünnen, transparenten Membran aus Polyurethan mit einer Polyacrylatklebefläche, keine Flüssigkeitsaufnahme. Einsetzbar bei oberflächlichen, nicht exsudierenden, epithelisierenden, trockenen Wunden.
Medizinischer Honig: kann durch seine stark osmotische Wirkung ein feuchtes Wundmilieu aktiv aufrechterhalten, indem er Lymphe und Blutplasma aus dem Wundgebiet zieht.
Hydrogele: rehydrieren durch ihren Wasseranteil trockene Nekrosen und Beläge im Rahmen des autolytischen Debridements, auch Fibrinbeläge werden dabei gelöst.
Silberverbände: elementares, nanokristallines oder ionisches Silber ist in unterschiedlichen synthetischen Umhüllungsmaterialien eingelagert, antibakterielle, fungizide und teilweise geruchsneutralisierende Wirkung. Einsatz nur kurzfristig.
Aktivkohleverband: ist geruchsbindend, Anwendung bei stark riechenden, infizierten und belegten Wunden.
Schaumstoffe: sind porenreiche Polyurethanschaumstoffe saugen durch Kapillarkraft Wundexsudat (durchschnittlich etwa max. 15-20 ml bei 10x10 cm) auf, welches sie unter Druck auch wieder abgeben können (Mazerationsgefahr). Hydropolymere sind Polyurethanschaumstoffe, die unter Exsudataufnahme expandieren und dem Wundgrund entgegenquellen. Je nach Zusätzen (z. B. Superabsorber aus Polyacrylat) ist eine Bindung des Exsudats in der Wundauflage möglich. Für empfindliche Haut auch als sanft haftende Schaumstoffe erhältlich (z. B. auf Silikonbasis).
Unterdruckwundtherapie/Negative Pressure Wound Therapy (NPWT), Indikationen: z. B. Wundbettkonditionierung, Infektions- und Exsudatmanagement, offenes Abdomen, Fistelversorgung und Fixierung von Spalthauttransplantaten.
Biologisches Debridement mit Fliegenmaden (Lucilia Sericata): steril gezüchteten Maden, ernähren sich vorwiegend von avitalem Gewebe, vitales Gewebe bleibt nicht immer unberührt.

Produkte z. B.:

Alginate: Kaltostat, Curasorb, Kendall, Suprasorb A, Biatain A
Hydrofaser: Aquacel extra, Durafibre
Hydrokolloide: Varihesive extra dünn, Suprasorb H, Hydrocoll
Superabsorber: Cutimed Sorbion Sachet, Curea, Vliwasorb, Mextra
Folienverbände: Fixomull transparent, Leukomed T, XTRATA
Medizinischer Honig: Medihoney, Revamil, Vivamel
Hydrogele: Tegaderm Hydrogel, Varihesive Hydrogel, Suprasorb G
Hydrogele antiseptisch: Granudacyn Gel, Prontosan Gel
Silberverbände: Atrauman Ag, Aquacel Ag, Biatain Ag, Silvercel, Askina Calgitrol, Suprasorb A + Ag, Mepilex Ag, Acticoat flex 3 und 7
Aktivkohleverbände: Actisorb Silver, Carboflex, Zorflex
Schaumstoffe: Biatain Silicone, Mepilex, Suprasorb P silicone, Allevyn Gentle Border, Askina DresSil Border, PolyMem, Cutimed Siltec
Distanzgitter: Mepitel, Atrauman Silikone, Adaptic, Sorbion Plus
Hydrophobe Produkte: Cutimed sorbact
Saugkompressen: RespoSorb Super, Vliwazell
Saugkompressen mit Aktivkohle: Vliwaktiv
Kollagene: Suprasorb C, Promogran, Helisorb
Enzymtherapie: Flaminal forte, Flaminal hydro
HydroBalance: Suprasorb X, Suprasorb X+PHMB
Wundverband mit Wundpad: Leukomed T Plus, Cosmopore
Fixiervlies: Fixomull, Mefix, Hypafix, Omnifix
Schlauchverbände: Tubifast, TG, Stülpa

Empfehlungen zur Wundantiseptik[1]

Indikation/Wundart: Antiseptischer Wirkstoff: 1. Wahl / 2. Wahl
Kritisch kolonisierte und infektionsgefärdete Wunden: PHMB / NaOCl/HOCl, Hypochlorit, Silberionen, OCT/PE
Verbrennungswunden: PHMB / NaOCl/HOCl
Biss-, Stich-, Schusswunden: PVP-I / OCT/PE
MRE kolonisierte oder infizierte Wunden: OCT/PE / OCT, PHMB, Silberionen
Dekontamination akuter und chronischer Wunden: NaOCl/HOCl, PHMB, OCT / OCT/PE
Peritonealspülung: NaOCl/HOCl / -
Risiko der Exposition des ZNS: NaOCl/HOCl / -
Wunden mit fehlender Abflussmöglichkeit: NaOCl/HOCl / -

Keine Empfehlung bzw. obsolete Wirkstoffe[2]

Chlorhexidin (CHG), Silbersulfadiazin, Chinolinol, Nitrofural, Farbstoffe, quecksilberorganische Verbindungen, reiner H_2O_2, lokale Applikation von antibiotischen Lösungen und Salben.

[1] vgl. Kramer A. et al.: Auswahl von Wundantiseptika – Aktualisierung des Expertenkonsensus 2018. WUNDmanagement, Suppl., 2019, 13, 1, 19.
[2] vgl. Kramer A. et al.: Consensus on Wound Antisepsis: Update 2018. Skin Pharmacology and Physiology, 2018, 31, 28-58. doi.org/10.1159/000481545

Fortner N., Kozon V., Donaty E., Krammel M., Roka F., Thalhammer F., Gschwandtner M., Assadian O. (2026): Wundmanagement-Folder. ÖGVP WDM, Wien. © www.wdm.at

WUNDMANAGEMENT-FOLDER

Der Folder dient als Unterstützung bei der phasengerechten Wundversorgung für Wunden insbesondere bei einem Ulcus cruris (alle Formen), Dekubitus, diabetischem Fußulcus sowie für postoperative und posttraumatische Wundheilungsstörungen.

Er ist für alle klinischen Bereiche intra- und extramural und betrifft die Berufsgruppe des gehobenen Dienstes der Gesundheits- und Krankenpflege sowie die Berufsgruppe der Ärzt*innen.

Der Folder soll die Verbesserung und Vereinheitlichung einer zeitgemäßen phasengerechten Wundversorgung unterstützen.

WUNDDIAGNOSTIK & WUNDMANAGEMENT ÖGVP WDM

www.wdm.at